

EDN: MZQXKB

УДК 616.831.4-002.7-089.29

DOI: 10.56618/2071-2693_2026_18_1_50



ЭНДОВАСКУЛЯРНОЕ ЛЕЧЕНИЕ АНЕВРИЗМ КАВЕРНОЗНОГО СЕГМЕНТА ВНУТРЕННЕЙ СОННОЙ АРТЕРИИ ПУТЕМ ИМПЛАНТАЦИИ ПОТОК-ПЕРЕНАПРАВЛЯЮЩИХ СТЕНТОВ

Андрей Евгеньевич Петров¹

doctorpetrovandrey@gmail.com, orcid.org/0000-0002-3112-6584, SPIN-код: 7048-2180

Сергей Николаевич Чудиевич¹

serge.chudievich@xmail.ru, orcid.org/0000-0003-4057-5303, SPIN-код: 9824-7541

Ахмед Саипович Мансуров¹

akhma98@icloud.com, orcid.org/0000-0001-8899-9338, SPIN-код: 1108-8502

Сергей Анатольевич Горощенко¹

goroschenkoss@gmail.com, orcid.org/0000-0001-7297-32137, SPIN-код: 8164-3865

Василий Витальевич Бобинов¹

neurobobinov@yandex.ru, orcid.org/0000-0003-0956-6994, SPIN-код: 3525-8479

Егор Геннадьевич Коломин¹

neurokolomin@yandex.ru, orcid.org/0000-0002-3904-2393, SPIN-код: 6308-2527

Никита Юрьевич Туканов¹

nikita.tukanov@gmail.com, orcid.org/0000-0001-9948-3433, SPIN-код: 4366-0419

Никита Андреевич Мамонов¹

aprikol@bk.list.ru, orcid.org/0000-0002-0545-033X, SPIN-код: 9160-6146

Лариса Витальевна Рожченко¹

rozhch@mail.ru, orcid.org/0000-0002-0974-460X, SPIN-код: 6729-06

Саидахмед Джабраилович Раджабов¹

rad-said@yandex.ru, orcid.org/0000-0002-9596-6507, SPIN-код: 5398-6216

Константин Александрович Самочерных¹

neurobaby12@gmail.com, orcid.org/0000-0003-0350-0249, SPIN-код: 4188-9657

Аркадий Александрович Иванов¹

✉ Arkady.neuro@gmail.com, orcid.org/0000-0002-0065-0391, SPIN-код: 1801-6558

¹ Российский научно-исследовательский нейрохирургический институт имени профессора А. Л. Поленова – филиал Федерального государственного бюджетного учреждения «Национальный медицинский исследовательский центр имени В. А. Алмазова» Министерства здравоохранения Российской Федерации (ул. Маяковского, д. 12, Санкт-Петербург, Российская Федерация, 191025)

Резюме

ВВЕДЕНИЕ. Статья посвящена проблеме лечения аневризм кавернозного сегмента внутренней сонной артерии (ВСА) путем имплантации поток-перенаправляющих стентов. Среди всех методов выключения аневризм такой локализации из кровотока имплантация поток-перенаправляющих стентов является наиболее адекватным вариантом с точки зрения эффективности и безопасности для пациентов.

ЦЕЛЬ. Оценка эффективности и безопасности эндоваскулярного лечения аневризм кавернозного сегмента ВСА путем имплантации поток-перенаправляющих стентов.

МАТЕРИАЛЫ И МЕТОДЫ. Проведены оценка эффективности имплантации в рамках моноцентрового ретроспективного когортного исследования, анализ отечественной и мировой литературы, посвященной данной проблеме. Проведен ретроспективный анализ 40 случаев лечения в период с 2018 по 2025 г. у пациентов зрелого возраста ((58,2±11,3) года). Оценка радикальности выключения аневризмы из кровотока производилась по шкалам радиологических исходов Sekirge – Saatici и O’Kelly – Marotta, частоте рецидивов и осложнений, а также динамике неврологического статуса пациентов.

© Петров А. Е., Чудиевич С. Н., Мансуров А. С., Горощенко С. А., Бобинов В. В., Коломин Е. Г., Туканов Н. Ю., Мамонов Н. А., Рожченко Л. В., Раджабов С. Д., Самочерных К. А., Иванов А. А., 2026

РЕЗУЛЬТАТЫ. Выключение аневризмы кавернозного сегмента ВСА из кровотока достигнуто в 95 % случаев при оценке в раннем послеоперационном периоде (n=38), в 92,3 % случаев через 6–12 месяцев после операции (n=24), в 100 % случаев через 12–48 месяцев (n=17). Положительная динамика в неврологическом статусе отмечена у 70 % пациентов. Реактивное разрастание сосудистой стенки при этом выявлено у 12 % пациентов.

ЗАКЛЮЧЕНИЕ. Имплантация поток-перенаправляющих стентов демонстрирует высокую эффективность при лечении аневризм кавернозного сегмента ВСА. Отмечаются высокая безопасность метода, быстрое восстановление трудоспособности пациентов в раннем послеоперационном периоде, низкая частота осложнений. Полученные данные подтверждают эффективность и безопасность метода имплантации поток-перенаправляющих стентов для лечения аневризм кавернозного сегмента ВСА.

Ключевые слова: аневризма кавернозного сегмента внутренней сонной артерии, поток-перенаправляющий стент, эндоваскулярное лечение, окклюзия аневризмы

Для цитирования: Петров А. Е., Чудиевич С. Н., Мансуров А. С., Горощенко С. А., Бобинов В. В., Колонин Е. Г., Туканов Н. Ю., Мамонов Н. А., Рожченко Л. В., Раджабов С. Д., Самочерных К. А., Иванов А. А. Эндоваскулярное лечение аневризм кавернозного сегмента внутренней сонной артерии путем имплантации поток-перенаправляющих стентов // Российский нейрохирургический журнал им. проф. А. Л. Поленова. 2026. Т. XVIII, № 1. С. 50–60. DOI: 10.56618/2071-2693_2026_18_1_50.

ENDOVASCULAR TREATMENT OF CAROTID CAVERNOUS SEGMENT ANEURYSMS BY IMPLANTATION OF FLOW-DIVERTING STENTS

Andrey E. Petrov¹

doctorpetrovandrey@gmail.com, orcid.org/0000-0002-3112-6584, SPIN-code: 7048-2180

Sergey N. Chudievich¹

serge.chudievich@xmail.ru, orcid.org/0000-0003-4057-5303, SPIN-code: 9824-7541

Ahmed S. Mansurov¹

akhma98@icloud.com, orcid.org/0000-0001-8899-9338, SPIN-code: 1108-8502

Sergey A. Goroshchenko¹

goroschenkos@gmail.com, orcid.org/0000-0001-7297-32137, SPIN-code: 8164-3865

Vasily V. Bobinov¹

neymbobinov@yandex.ru, orcid.org/0000-0003-0956-6994, SPIN-code: 3525-8479

Yegor G. Kolomin¹

neurokolomin@yandex.ru, orcid.org/0000-0002-3904-2393, SPIN-code: 6308-2527

Nikita Y. Tukanov¹

nikita.tukanov@gmail.com, orcid.org/0000-0001-9948-3433, SPIN-code: 4366-0419

Nikita A. Mamonov¹

aprikol@bk.list.ru, orcid.org/0000-0002-0545-033X, SPIN-code: 9160-6146

Larisa V. Rozhchenko¹

rozhch@mail.ru, orcid.org/0000-0002-0974-460X, SPIN-code: 6729-06

Saidakhmed Dzh. Rajabov¹

rad-said@yandex.ru, orcid.org/0000-0002-9596-6507, SPIN-code: 5398-6216

Konstantin A. Samochnykh¹

neurobaby12@gmail.com, orcid.org/0000-0003-0350-0249, SPIN-code: 4188-9657

Arkady A. Ivanov¹

✉Arkady.neuro@gmail.com, orcid.org/0000-0002-0065-0391, SPIN-code: 1801-6558

¹ Polenov Neurosurgery Institute – the branch of Almazov National Medical Research Centre (12 Mayakovskogo street, St. Petersburg, Russian Federation, 191025)

Abstract

INTRODUCTION. This article addresses the treatment of aneurysms of the cavernous segment of the internal carotid artery (ICA) using flow-diverting stents. Among all methods of excluding such aneurysms from circulation, implantation of flow-diverting stents represents the most adequate approach in terms of efficacy and patient safety.

AIM. To evaluate the efficacy and safety of endovascular treatment of ICA cavernous segment aneurysms via flow-diverting stent implantation.

MATERIALS AND METHODS. Efficacy of stent implantation was assessed through a single-center retrospective cohort study and analysis of domestic and international literature on this topic. A retrospective analysis was conducted of 40 cases treated between 2018 and 2025 in adult patients (mean age: (58.2±11.3) years). The completeness of aneurysm occlusion was

evaluated using the Cekirge-Saatci and O’Kelly – Marotta radiological outcome scales, recurrence rates, complication frequency, and changes in patients’ neurological status.

RESULTS. Complete exclusion of the aneurysm from circulation was achieved in 95% of cases during early postoperative assessment (n=38), in 92.3 % of cases at 6–12 months postoperatively (n=24), and in 100% of cases at 12–48 months (n=17). A positive neurological outcome was observed in 70 % of patients. Reactive vascular wall proliferation was detected in 12 % of patients.

CONCLUSION. Implantation of flow-diverting stents demonstrates high efficacy in treating aneurysms of the cavernous segment of the ICA. The method is highly safe, enables rapid return to normal activity in the early postoperative period, and is associated with a low rate of complications. The findings confirm the efficacy and safety of flow-diverting stent implantation for the treatment of aneurysms of the cavernous segment of the ICA.

Keywords: cavernous segment ICA aneurysm, flow-diverting stent, endovascular treatment, aneurysm occlusion

For citation: Petrov A. E., Chudievich S. N., Mansurov A. S., Goroshchenko S. A., Bobinov V. V., Kolomin E. G., Tukanov N. Y., Mamonov N. A., Rozhchenko L. V., Rajabov S. Dzh., Samochnykh K. A., Ivanov A. A. Endovascular treatment of carotid cavernous segment aneurysms by implantation of flow-diverting stents. Russian neurosurgical journal named after professor A. L. Polenov. 2026;XVIII(1):50–60. (In Russ.). DOI: 10.56618/2071-2693_2026_18_1_50.

Введение

Аневризмы кавернозного сегмента внутренней сонной артерии (ВСА) являются достаточно редкой и неоднозначной проблемой для сосудистой нейрохирургии. Такие аневризмы составляют от 2 до 9 % от всех интракраниальных аневризм, причем наиболее часто встречаются у лиц зрелого и пожилого возраста, преимущественно у женщин [1–3].

Главной особенностью этих аневризм является экстрадуральная локализация в кавернозном синусе, что, с одной стороны, демонстрирует крайне низкий риск разрыва (менее 0,5 % случаев в год); с другой стороны, разрыв приводит не к субарахноидальному кровоизлиянию, а к возникновению каротидно-кавернозных фистул [4]. Этим объясняется крайне низкий уровень летальности при разрыве аневризм кавернозного сегмента ВСА, так как клиническая картина в данном случае будет связана либо с каротидно-кавернозной фистулой, либо с ишемическими проявлениями вследствие окклюзии ВСА [4, 5].

Аневризмы кавернозного сегмента ВСА зачастую являются случайными находками, однако крупные и гигантские аневризмы оказывают масс-эффект на структуры кавернозного синуса и приводят к формированию специфической неврологической картины, связанной с компрессией III, IV, V1 и V2 черепно-мозговых нервов, что проявляется диплопией, офтальмоплегией, тригеминальной невралгией и птозом [6].

Неоднозначным вопросом является хирургическое лечение аневризм данной локализа-

ции, так как исключительно низкая вероятность разрыва ставит под сомнение необходимость в хирургическом лечении, особенно если идет речь о клипировании. Показаниями к хирургическому лечению являются симптоматические аневризмы, аневризмы с прогрессирующим ростом, аневризмы, имеющие частичное интрадуральное положение, разорвавшиеся аневризмы с формированием каротидно-кавернозного соустья. Противопоказаниями являются мелкие размеры аневризм (<7 мм) без признаков роста по данным нейровизуализации, осложненный коморбидный фон, пожилой возраст, коагулопатии [7, 8].

Хирургическое лечение аневризм кавернозного сегмента претерпело множество изменений по мере развития нейрохирургии: от наложения лигатуры на проксимальные отделы ВСА до имплантации поток-перенаправляющих стентов [9].

Первые попытки микрохирургического лечения были связаны с наложением лигатуры на проксимальный сегмент ВСА, что часто приводило к ишемическим осложнениям. Изобретение баллон-окклюзионного теста позволило оценить наличие коллатерального кровотока и снизить риск ишемических осложнений, однако результаты были неудовлетворительными до внедрения в практику наложения микрососудистых анастомозов [10]. Таким образом, микрохирургия аневризм кавернозного сегмента достигла пика развития в виде микрохирургического клипирования аневризм и треппинга с наложением экстра-интракраниальных микрососудистых анастомозов при не-

обходимости. Однако, несмотря на это, процент осложнений остается довольно высоким, так как необходимы травматичные расширенные доступы к основанию черепа, например, орбитозигматический или доступ по Dolenc, клипирование аневризмы зачастую ассоциировано с риском повреждения невралжных структур в кавернозном синусе, которое приводит к возникновению парезов соответствующих черепно-мозговых нервов с общей частотой осложнений до 30 % [11].

Настоящей революцией стало внедрение в клиническую практику эндоваскулярных методов лечения аневризм кавернозного сегмента ВСА. Преимущественно это окклюзия спиралями и имплантация поток-перенаправляющего стента, хотя в ряде случаев возможна стент-ассистированная окклюзия спиралями и деструктивная операция в виде окклюзии ВСА при наличии хорошего коллатерального кровотока [12, 13]. В настоящее время «золотым стандартом» является имплантация поток-перенаправляющих стентов, так как данный метод демонстрирует высокую эффективность с точки зрения исключения аневризмы из кровотока, низкого процента рецидивов и хороших клинических исходов за счет уменьшения масс-эффекта аневризмы на невралжные структуры кавернозного синуса. Так, имплантация поток-перенаправляющих стентов демонстрирует 80–90 % полной окклюзии аневризм за период 6–12 меся-

цев после имплантации при аневризмах с широкой шейкой крупных и гигантских размеров, а также фузиформных аневризмах, при этом частота рецидива составляет менее 5 % [14]. Койлинг применим при аневризмах с узкой шейкой мелких и средних размеров с частотой рецидива от 15 до 20 %, причем методом выбора при рецидиве аневризмы является имплантация поток-перенаправляющего стента [15–17]. Следовательно, на данный момент существует две наиболее эффективные методики исключения аневризм кавернозного сегмента из кровотока: клипирование и имплантация поток-перенаправляющего стента. Оба метода имеют свои преимущества и недостатки, отраженные в табл. 1.

Таким образом, оба метода сопоставимы с точки зрения радикальности исключения аневризм из кровотока, однако имплантация поток-перенаправляющих стентов отличается несопоставимо более высокой безопасностью, низким процентом осложнений и более благоприятной короткой госпитализацией пациента с незначительным временем ранней постоперационной реабилитации. Микрохирургические методы, несмотря на высокую радикальность лечения, ассоциированы с большим количеством операционных рисков вследствие технических особенностей работы на основании черепа в кавернозном синусе, однако в настоящее время остаются применимыми при неудачном эндоваскулярном лечении [18, 19].

Таблица 1. Сравнительная характеристика имплантации поток-перенаправляющего стента и микрохирургического клипирования аневризм кавернозного сегмента ВСА

Table 1. Comparative characteristics of flow-diverting stent implantation versus microsurgical clipping for aneurysms of the cavernous segment of the internal carotid artery

Показатель	Поток-перенаправляющий стент	Микрохирургическое клипирование
Показания	Крупные/гигантские аневризмы с широкой шейкой, фузиформные аневризмы	Гигантские аневризмы, неудачное эндоваскулярное лечение
Полная окклюзия в течение 6 месяцев, %	80–90	85–95
Частота осложнений, %	5–10 (тромбоэмболия, стеноз стента)	20–30 (ишемия, повреждение краниальных нервов)
Частота рецидива, %	<5	5–10
Срок госпитализации, дни	1–3	7–14
Время ранней послеоперационной реабилитации, дни	3–14	14–40
Стоимость	Умеренная – высокая (в зависимости от стоимости стента)	Высокая

Материалы и методы

Нами проведено моноцентровое ретроспективное когортное исследование, посвященное оценке эффективности и безопасности имплантации поток-перенаправляющих стентов при аневризмах кавернозного сегмента ВСА у пациентов, подвергшихся имплантации поток-перенаправляющих стентов в период с 2018 по 2025 г.

Критериями включения в исследование послужили:

1) наличие аневризмы кавернозного сегмента ВСА по данным магнитно-резонансной или компьютерно-томографической ангиографии сосудов головного мозга, селективной церебральной ангиографии;

2) эндоваскулярное лечение путем первичной имплантации поток-перенаправляющего стента;

3) радиологический и клинический контроль минимум в 6 месяцев;

4) полные радиологические, демографические и клинические данные.

Критерии исключения:

1) сочетанная сосудистая патология (каротидно-кавернозная фистула, артериовенозная мальформация);

2) отсутствие послеоперационного контроля;

3) предшествующие хирургические вмешательства на аневризме.

Оценку эффективности выключения аневризмы из кровотока производили по радиологическим и клиническим критериям. К радиологическим критериям отнесены данные селективных церебральных ангиографий во время операции, через 6, 12, 48 месяцев после операции в соответствии со шкалой O’Kelly – Marotta (ОКМ) и модифицированной шкалой Sekirge – Saatci (mCSC). Клиническими критериями послужили динамика неврологического статуса и осложнения в виде гиперплазии интимы, тромбоза стента. Статистический анализ произведен в соответствии с методами описательной статистики (% , медиана, среднее), хи-критерия, точного теста Фишера и логистической регрессии для многофакторного анализа.

Результаты исследования

В финальную выборку в соответствии с критериями включения вошли 40 пациентов. Де-

мографический анализ показал, что в исследование вошли 37 женщин и 3 мужчин, средний возраст составил $(58,2 \pm 11,3)$ года. Неврологическая симптоматика у 55 % ($n=22$) была представлена диплопией, у 12,5 % ($n=5$) – шумом в ушах, при этом у 32,5 % ($n=13$) пациентов неврологическая симптоматика отсутствовала.

Эффективность лечения непосредственно в раннем послеоперационном периоде составила окклюзию (В по O’Kelly – Marotta) у 95 % ($n=38$) пациентов, при этом у 75 % ($n=30$) пациентов отмечался стабильный неврологический статус.

Для дальнейшего наблюдения были доступны не все пациенты из выборки, для оценки окклюзии через 6 месяцев после операции были доступны 26 пациентов, окклюзии аневризмы (mCSC 1,2; ОКМ В-D) удалось достичь у 88,5 % ($n=23$) пациентов. Два клинических примера представлены на рис. 1; 2.

Отдаленные результаты были доступны для оценки у 26 пациентов из выборки для срока в 6–12 месяцев. Окклюзия аневризмы (mCSC 1,2; ОКМ В-D) была достигнута у 92,6 % ($n=24$) пациентов. Реактивное разрастание сосудистой стенки отмечалось у 16,5 % ($n=4$) пациентов. У 17 пациентов из выборки оценивались результаты для срока в 12–48 месяцев. Окклюзия аневризмы достигнута в 100 % ($n=17$) случаев.

Исходная неврологическая симптоматика проявлялась по-разному. Так, у 55 % ($n=22$) пациентов она проявлялась диплопией, у 12,5 % ($n=5$) пациентов – шумом в ушах, и у 32,5 % ($n=13$) пациентов неврологическая симптоматика отсутствовала. При этом неврологический статус улучшился у большинства пациентов, у которых отмечалась неврологическая симптоматика до операции – 70 % ($n=28$) через 6–12 месяцев после имплантации стента: диплопия регрессировала у 68,2 % пациентов, шум в ушах – у 60 % пациентов. Согласно нашим данным, наилучшие шансы в регрессе неврологической симптоматики отмечаются у пациентов с аневризмами менее 15 мм ($p<0,05$).

Таким образом, хороший результат сохраняется у 92,6 % пациентов через 6–12 месяцев, через 24–48 месяцев у 100 % пациентов отмечается стойкая окклюзия (табл. 2)

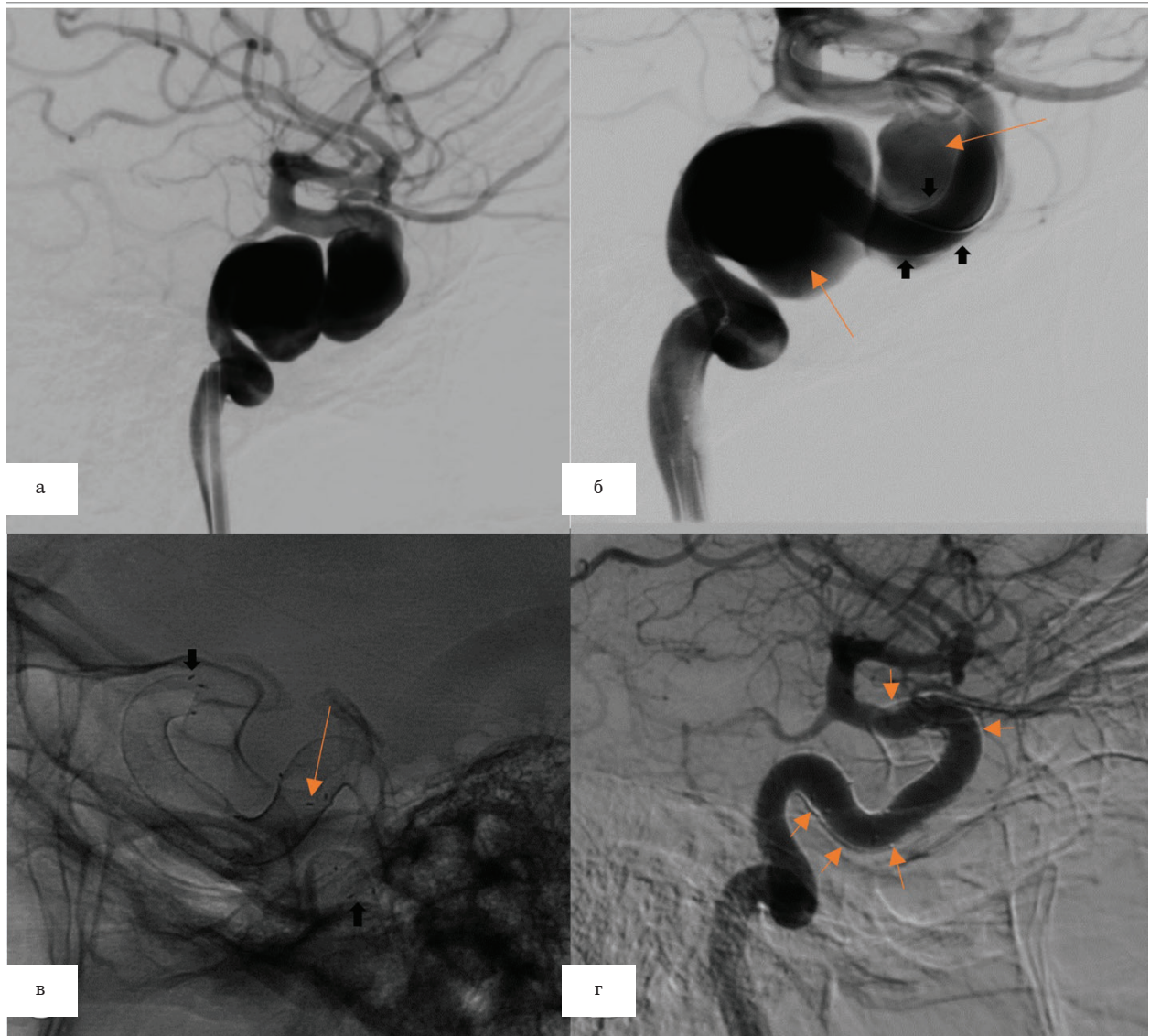


Рис. 1. Две крупные (18,3 и 20,4 мм) диссекционные аневризмы кавернозного сегмента правой ВСА: *а* – пациент 27 лет, за неделю до операции попал в дорожно-транспортное происшествие. При поступлении пациент предъявлял жалобы на умеренные головные боли больше в правой части головы. При осмотре нейроофтальмологической патологии выявлено не было, реакция зрачков на свет удовлетворительная. Сначала на МСКТ и МСКТ-АГ, а затем и на селективной церебральной ангиографии выявлены две крупные (18,3 и 20,4 мм) диссекционные аневризмы кавернозного сегмента правой ВСА. На боковой проекции селективной церебральной ангиограммы представлены две диссекционные аневризмы кавернозного сегмента правой внутренней сонной артерии; *б* – стагнация контраста в аневризмах (длинные стрелки) в позднюю артериальную фазу после имплантации поток-перенаправляющего стента, визуализируются страты установленного стента (фигурные стрелки); *в* – в режиме длительной экспозиции визуализированы два поток-перенаправляющих стента Derivo, стрелкой указан конец первого и начало второго стента, фигурными стрелками указаны начало и конец конструкции; *г* – контрольная церебральная ангиография через 6 месяцев показала тотальное выключение аневризм из кровотока, без реактивного разрастания сосудистой стенки. Стрелками указано положение стентов. Клиническая картина регрессировала полностью

Fig. 1. Two large (18.3 and 20.4 mm) dissecting aneurysms of the cavernous segment of the right internal carotid artery (ICA): *a* – a 27-year-old patient who sustained a motor vehicle accident one week prior to surgery presented with mild headaches, predominantly on the right side of the head. No neuro-ophthalmological abnormalities were detected on examination; pupillary light reflexes were satisfactory. Initially detected on MSCT and MSCT angiography, and subsequently confirmed on selective cerebral angiography, two large (18.3 mm and 20.4 mm) dissecting aneurysms of the cavernous segment of the right ICA were identified. On the lateral projection of the selective cerebral angiogram, two dissecting aneurysms of the cavernous segment of the right ICA are shown; *б* – in the late arterial phase following flow-diverting stent implantation, contrast stasis within the aneurysms is demonstrated (long arrows), and the struts of the implanted stent are visible (curved arrows); *в* – during prolonged exposure, two Derivo flow-diverting stents are visualized; the arrow indicates the distal end of the first stent and the proximal end of the second stent, while curved arrows denote the beginning and end of the stent construct; *г* – control cerebral angiography at 6 months revealed complete occlusion of both aneurysms without reactive vascular wall proliferation; arrows indicate stent positions. The clinical picture resolved completely

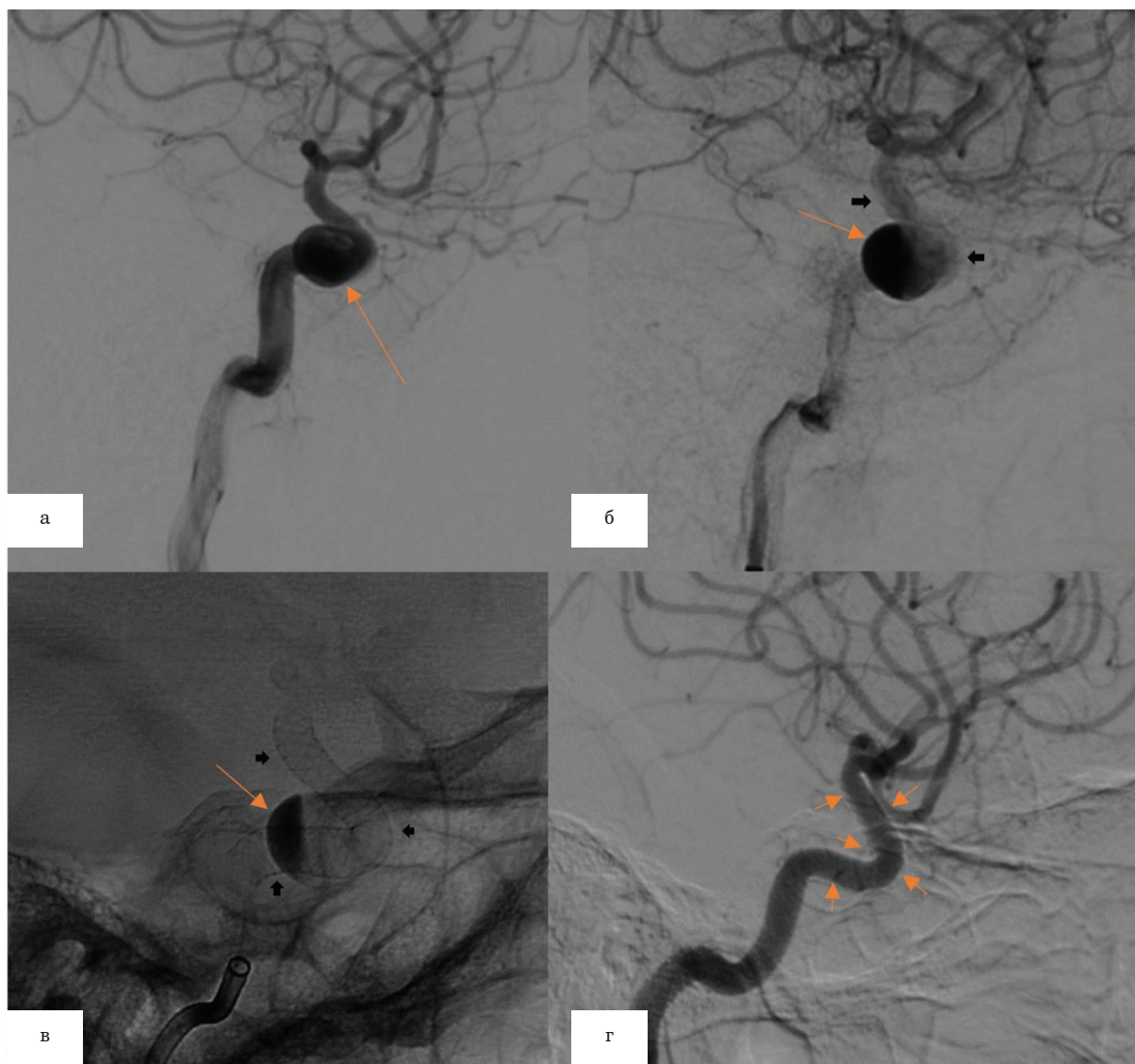


Рис. 2. Крупная (16,5 мм) мешотчатая аневризма кавернозного сегмента левой ВСА: *а* – пациент, 52 лет, обратился с жалобами на периодическую боль за левым глазом, которая усиливается в течение дня, а также на двоение в глазах, возникающее при взгляде в сторону. Симптомы беспокоят в течение 8 месяцев, с постепенным прогрессированием. В неврологическом статусе: невозможность полного отведения правого глаза кнаружи, незначительное ограничение движений глаза вверх и внутрь, легкое снижение чувствительности в области лба. При церебральной ангиографии выявлена крупная (16,5 мм) аневризма левого кавернозного сегмента ВСА. Выполнена эндоваскулярная имплантация поток-перенаправляющего стента *Pipeline* в кавернозный сегмент левой ВСА. На боковой проекции представлена мешотчатая аневризма кавернозного сегмента левой внутренней сонной артерии (длинная стрелка); *б* – стагнация контраста в аневризме в позднюю артериальную фазу после имплантации поток-перенаправляющего стента (длинная стрелка), визуализируются страты установленного стента (фигурные стрелки); *в* – в режиме длительной экспозиции визуализирован поток-перенаправляющий стент *PipeLine* (фигурные стрелки), также наблюдается стагнация контраста в аневризме (длинная стрелка); *г* – контрольная церебральная ангиография через 6 месяцев показала тотальное выключение аневризмы из кровотока, без реактивного разрастания сосудистой стенки, положение стента указано стрелками. Полностью регрессировали глазничная боль, диплопия, онемение в области лба. Неврологический статус: полное восстановление функции VI и III пар черепных нервов. Движения глаз в полном объеме, зрачковые реакции симметричны

Fig. 2. A large (16.5 mm) saccular aneurysm of the cavernous segment of the left internal carotid artery (ICA): *a* – a 52-year-old patient presented with intermittent pain behind the left eye, worsening throughout the day, and diplopia occurring when looking laterally. Symptoms had been present for 8 months with gradual progression. Neurological examination revealed: inability to fully abduct the right eye laterally, mild limitation of upward and medial eye movements, and slight reduction in sensation over the forehead. Cerebral angiography revealed a large (16.5 mm) aneurysm of the left cavernous segment ICA. Endovascular implantation of a Pipeline flow-diverting stent into the cavernous segment of the left ICA was performed. On the lateral projection, a saccular aneurysm of the left cavernous segment ICA is shown (long arrow); *б* – in the late arterial phase following flow-diverting stent implantation, contrast stasis within the aneurysm is demonstrated (long arrow), and the struts of the implanted stent are visible (curved arrows); *в* – during prolonged exposure, the Pipeline flow-diverting stent is visualized (curved arrows), along with contrast stasis within the aneurysm (long arrow); *г* – control cerebral angiography at 6 months revealed complete occlusion of the aneurysm without reactive vascular wall proliferation; stent position is indicated by arrows. Ocular pain, diplopia, and forehead paresthesia resolved completely. Neurological status: Full recovery of function of cranial nerves VI and III. Full range of eye movements; symmetric pupillary reactions

Таблица 2. Эффективность имплантации поток-перенаправляющего стента в различные периоды наблюдения

Table 2. Efficacy of flow-diverting stent implantation at various follow-up intervals

Период наблюдения	Число пациентов, n	Окклюзия аневризмы (mCSC 1,2 ОКМ B-D)
Послеоперационный	40	95 % (n=38)
3–6 месяцев	26	88,5 % (n=23)
6–12 месяцев	26	92,3 % (n=24)
12–48 месяцев	17	100 % (n=17)

Также было произведено сравнение стентов различных производителей. Наиболее часто были имплантированы стенты *Pipeline* (n=15), стенты *Derivo* (n=12), реже – стенты *Fred* (n=6), *P64* (n=4), *Silk+* (n=2), *P48* (n=1). Произведен анализ эффективности окклюзии аневризмы и риска реактивного разрастания сосудистой стенки при применении стентов *Pipeline* и *Derivo* (табл. 3).

Таблица 3. Сравнительная характеристика эффективности стентов различных производителей

Table 3. Comparative characteristics of the efficacy of stents from different manufacturers

Параметр	<i>Pipeline</i> (n=15)	<i>Derivo</i> (n=12)
Послеоперационная окклюзия аневризмы	93 % (n=14)	92 % (n=11)
Гиперплазия интимы	6,7 % (n=1)	25 % (n=3)

Таким образом, стенты различных производителей демонстрируют схожие результаты в отношении эффективности окклюзии и частоты реактивного разрастания сосудистой стенки. Несмотря на то, что в нашем исследовании частота гиперплазии интимы несколько выше для стентов *Derivo*, статистически достоверной корреляции между производителем стента и риском разрастания сосудистой стенки выявлено не было ($p > 0,05$). Тромбоэмболических осложнений в выборке также не отмечалось.

Обсуждение

Настоящее моноцентровое ретроспективное когортное исследование продемонстрировало высокую эффективность и безопасность ме-

тода лечения аневризм кавернозного сегмента ВСА путем имплантации поток-перенаправляющих стентов. Полученные результаты полностью согласуются с данными крупных многоцентровых исследований и метаанализов.

Имплантация поток-перенаправляющих стентов демонстрирует высокую эффективность при оценке непосредственно как в послеоперационном периоде (95 %), так и при дальнейшем наблюдении при проведении контрольных церебральных ангиографий.

Что касается неврологической симптоматики, имплантация поток-перенаправляющих стентов при аневризмах кавернозного сегмента ВСА отличается, по нашим данным, достаточно высоким шансом ее регресса. При этом конкретно в нашем исследовании лучше поддавались лечению пациенты с диплопией. Нами был выявлен статистически достоверный фактор риска некупируемой неврологической симптоматики – это абсолютные размеры аневризмы более 15 мм ($p < 0,05$). Это соответствует и данным мировой научной литературы по этой проблеме, так как крупные старые аневризмы более рефрактерны к лечению путем имплантации поток-перенаправляющего стента, особенно если речь идет о тромбированных аневризмах. При этом нами было выявлено, что лучше терапии поддается диплопия с медианой регресса симптоматики в 8 месяцев (в 68,2 % случаев), что сопоставимо с динамикой уменьшения размеров аневризматического мешка по данным контрольных церебральных ангиографий.

Среди осложнений у 4 (16,5 %) пациентов отмечалось реактивное разрастание сосудистой стенки, которое не сопровождалась возникновением новой симптоматики или ухудшением существующей клинической картины.

Анализ стентов разных производителей не выявил статистически значимой корреляции между производителем стента и его эффективностью и риском формирования разрастания сосудистой стенки и прочих осложнений.

Среди ограничений нашего исследования мы выделяем ретроспективный дизайн, субъективную оценку неврологической симптоматики, нестандартизированные сроки наблюдения пациентов после операции (что значитель-

но снизило выборку для оценки эффективности окклюзии через 12–48 месяцев после операции).

Дальнейшее изучение окклюзии аневризм кавернозного сегмента ВСА путем имплантации поток-перенаправляющих стентов является перспективным и требует стандартизированных протоколов наблюдения, формирования шкал как для оценки неврологического статуса, так и для прогнозирования регресса неврологической симптоматики.

Заключение

Таким образом, метод имплантации поток-перенаправляющих стентов является «золотым стандартом» оказания хирургической помощи пациентам с аневризмами кавернозного сегмента ВСА, демонстрируя высокую эффективность с точки зрения стабильности окклюзии и низкой частоты осложнений (реактивное разрастание сосудистой стенки (16,2 %)), а также хорошую динамику неврологического статуса в долгосрочном периоде (75 %).

Конфликт интересов. Авторы заявляют об отсутствии конфликта интересов. **Conflict of interest.** The author declares no conflict of interest.

Финансирование. Исследование выполнено в рамках государственного задания № 125031904094-6 «Разработка диагностического метода верификации хронической церебральной ишемии мозга у пациентов с цереброваскулярными заболеваниями».

Financing. The study was conducted as part of the state assignment No. 125031904094-6 “Development of a diagnostic method for verifying chronic cerebral ischemia in patients with cerebrovascular diseases”.

Соблюдение прав пациентов и правил биоэтики. Все пациенты подписали информированное согласие на участие в исследовании. Исследование выполнено в соответствии с требованиями Хельсинкской декларации Всемирной медицинской ассоциации (в ред. 2013 г.). **Compliance with patient rights and principles of bioethics.** All patients gave written informed consent to participate in the study. The study was carried out in accordance with the requirements of the World Medical Association Declaration of Helsinki (updated in 2013).

Литература / References

1. Ambekar S., Madhugiri V., Sharma M., Cuellar H., Nanda A. Evolution of management strategies for cavernous carotid aneurysms: a review. *World Neurosurg.* 2014;82(6):1077–1085. Doi: 10.1016/j.wneu.2014.03.042. PMID: 24690538.
2. Abba A. A., Lawton M. T. Current treatment strategies for cavernous internal carotid artery aneurysms. *World Neurosurg.* 2014;82(6):994–995. Doi: 10.1016/j.wneu.2014.06.032. PMID: 24954253.
3. Almefty K., Spetzler R. F. Management of giant internal carotid artery aneurysms. *World Neurosurg.* 2014;82(1-2):40–42. Doi: 10.1016/j.wneu.2013.03.064. PMID: 23542390.
4. Welch B. G., Batjer H. H. Cavernous carotid aneurysms: you can but should you?. *World Neurosurg.* 2014;82(6):996–997. Doi: 10.1016/j.wneu.2014.06.029. PMID: 24954259.
5. Ishishita Y., Tanikawa R., Noda K., Kubota H., Izumi N., Katsuno M., Ota N., Miyazaki T., Hashimoto M., Kimura T., Morita A. Universal extracranial-intracranial graft bypass for large or giant internal carotid aneurysms: techniques and results in 38 consecutive patients. *World Neurosurg.* 2014;82(1-2):130–139. Doi: 10.1016/j.wneu.2013.02.063. PMID: 23454690.
6. Zhu W., Tian Y. L., Zhou L. F., Song D. L., Xu B., Mao Y. Treatment strategies for complex internal carotid artery (ICA) aneurysms: direct ICA sacrifice or combined with extracranial-to-intracranial bypass. *World Neurosurg.* 2011;75(3-4):476–484. Doi: 10.1016/j.wneu.2010.07.043. PMID: 21600500.
7. Fujimura M., Sato K., Kimura N., Inoue T., Shimizu H., Tominaga T. A case of bilateral giant internal carotid artery aneurysms at the cavernous portion managed by 2-stage extracranial-intracranial bypass with parent artery occlusion: consideration for bypass selection and timing of surgeries. *J Stroke Cerebrovasc Dis.* 2014;23(8):e393–e398. Doi: 10.1016/j.jstrokecerebrovasdis.2014.02.020. PMID: 25088164.
8. Kumar A., Sharma R. K., Tanaka R., Yamada Y., Takizawa K., Kato Y. High-Flow Bypass with Radial Artery Graft for Cavernous Carotid Aneurysm. *Asian J Neurosurg.* 2020;15(3):678–682. Doi: 10.4103/ajns.ajns_82_20. PMID: 327591167.
9. Sriamornrattanakul K., Sakarunchai I., Yamashiro K., Yamada Y., Suyama D., Kawase T., Kato Y. Surgical treatment of large and giant cavernous carotid aneurysms. *Asian J Neurosurg.* 2017;12(3):382–388. Doi: 10.4103/1793-5482.180930. PMID: 28761512; PMID: 35532919.
10. Nakamura T., Hanaoka Y., Koyama J. I., Yamazaki D., Kitamura S., Horiuchi T. Surgical Trapping of a Cavernous Carotid Aneurysm Causing Carotid Cavernous Fistula After Flow Diverter Placement: Technical Note and Literature Review. *World Neurosurg.* 2023;(177):31–38. Doi: 10.1016/j.wneu.2023.05.095. PMID: 37268190.
11. Peeters S. M., Colby G. P., Kim W. J., Bae W. I., Sparks H., Reitz K., Tatehima S., Jahan R., Szeder V., Nour M., Duckwiler G. R., Vinuela F., Martin N. A., Wang A. C. Proximal Internal Carotid Artery Occlusion and Extracranial-Intracranial Bypass for Treatment of Fusiform and Giant Internal Carotid Artery Aneurysms. *World Neurosurg.* 2023;180:e494–e505. Doi: 10.1016/j.wneu.2023.09.097. PMID: 37774787.
12. Mattei T. A., Ferrell A. S., Britz G. W. Is flow diversion the death of cerebral bypass and coiling/stent-assisted coiling for giant cavernous aneurysms? A critical review on comparative outcomes and ongoing clinical trials. *Neurosurg Rev.* 2013;36(4):505–511; discussion 511–512. Doi: 10.1007/s10143-013-0459-9. PMID: 23595654.
13. Tanweer O., Raz E., Brunswick A., Zumofen D., Shapiro M., Riina H. A., Fouladvand M., Becske T., Nelson P. K. Cavernous carotid aneurysms in the era of flow diversion: a need to revisit treatment paradigms. *AJNR Am J Neuroradiol.* 2014;35(12):2334–2340. Doi: 10.3174/ajnr.A4081. PMID: 25147199; PMID: 37965323.
14. Goyal R. K., Kato Y., Kawase T., Suzuki K., Yamada Y., Sharma S., Balasubramanian S. C., Tanaka R., Miyatani K., Daijiro K. Comparative Outcome Analysis

- of Enterprise and Neuroform Stent-Assisted Coiling of Cerebral Aneurysms: A Review of the Literature. *Asian J Neurosurg.* 2020;15(1):4–9. Doi: 10.4103/ajns.AJNS_284_19. PMID: 32181165; PMCID: PMC7057877.
15. Hoh B. L., Ko N. U., Amin-Hanjani S., Chou S. H.-Y., Cruz-Flores S., Dangayach N. S., Derdeyn C. P., Du R., Hänggi D., Hettis S. W., Ifejika N. L., Johnson R., Keigher K. M., Leslie-Mazwi T. M., Lucke-Wold B., Rabinstein A. A., Robicsek S. A., Stapleton C. J., Suarez J. I., Tjoumakaris S. I., Welch BG. 2023 Guideline for the Management of Patients With Aneurysmal Subarachnoid Hemorrhage: A Guideline From the American Heart Association/American Stroke Association. *Stroke.* 2023.;54(7):e314–e370. Doi: 10.1161/STR.0000000000000436.
 16. Turfe Z. A., Brinjikji W., Murad M. H., Lanzino G., Cloft H. J., Kallmes D. F. Endovascular coiling versus parent artery occlusion for treatment of cavernous carotid aneurysms: a meta-analysis. *J Neurointerv Surg.* 2015;7(4):250–5. Doi: 10.1136/neurintsurg-2014-011102. PMID: 24658655.
 17. Li L., Wu Q. W., Gao B. L., Shao Q. J., Li T. X., Li H., Zhu L. F. Safety and Effect of Flow Diverters in the Management of Large and Giant Unruptured Intracranial Aneurysms. *ANZ J Surg.* 2025;95(7-8):1378–1387. Doi: 10.1111/ans.70221. PMID: 40576258.
 18. Abbas R., Lan M., Naamani K. E., Atallah E., Salem M., Burkhardt J. K., Kühn A. L., Puri A., Monteiro A., Levy E. I., Herial N. A., Gooch M. R., Jabbour J., Rosenwasser R., Tjoumakaris S. I. First United States multicenter experience with the new-generation FRED X surface-modified flow diversion stent: feasibility, safety, and short-term efficacy. *J Neurosurg.* 2023;140(4):1054–1063. Doi: 10.3171/2023.7.JNS23966. PMID: 37856406.
 19. Sun Y., Wan B., Li Q., Li T., Huang G., Zhang W., Yang J., Tong X. Endovascular Treatment for Cavernous Carotid Aneurysms: A Systematic Review and Meta-Analysis. *J Stroke Cerebrovasc Dis.* 2020;29(6):104808. Doi: 10.1016/j.jstrokecerebrovasdis.2020.104808. PMID: 32305281.

Сведения об авторах

- Андрей Евгеньевич Петров* – кандидат медицинских наук, заведующий Нейрохирургическим отделением № 3 Российского научно-исследовательского нейрохирургического института им. проф. А. Л. Поленова – филиала Федерального государственного бюджетного учреждения «Национальный медицинский исследовательский центр имени В. А. Алмазова» (Санкт-Петербург, Россия);
- Сергей Николаевич Чудиевич* – врач-ординатор по специальности «Нейрохирургия» кафедры нейрохирургии с клиникой Института медицинского образования Национального медицинского исследовательского центра им. В. А. Алмазова (Санкт-Петербург, Россия);
- Ахмед Саипович Мансуров* – врач-нейрохирург, аспирант кафедры нейрохирургии с клиникой Института медицинского образования Национального медицинского исследовательского центра им. В. А. Алмазова (Санкт-Петербург, Россия);
- Сергей Анатольевич Горощенко* – кандидат медицинских наук, врач высшей квалификационной категории, врач-нейрохирург Нейрохирургического отделения № 3 Российского научно-исследовательского нейрохирургического института им. проф. А. Л. Поленова – филиала Федерального государственного бюджетного учреждения «Национальный медицинский исследовательский центр имени В. А. Алмазова» (Санкт-Петербург, Россия);
- Василий Витальевич Бобинов* – кандидат медицинских наук, врач высшей квалификационной категории, врач-нейрохирург Нейрохирургического отделения № 3 Российского научно-исследовательского нейрохирургического института им. проф. А. Л. Поленова – филиала Федерального государственного бюджетного учреждения «Национальный медицинский исследовательский центр имени В. А. Алмазова» (Санкт-Петербург, Россия);
- Егор Геннадьевич Коломин* – врач-нейрохирург Нейрохирургического отделения № 3 Российского научно-исследовательского нейрохирургического института им. проф. А. Л. Поленова – филиала Федерального государственного бюджетного учреждения «Национальный медицинский исследовательский центр имени В. А. Алмазова» (Санкт-Петербург, Россия);
- Никита Юрьевич Туканов* – врач-нейрохирург Нейрохирургического отделения № 3 Российского научно-исследовательского нейрохирургического института им. проф. А. Л. Поленова – филиала Федерального государственного бюджетного учреждения «Национальный медицинский исследовательский центр имени В. А. Алмазова» (Санкт-Петербург, Россия);
- Никита Андреевич Мамонов* – кандидат медицинских наук, врач второй квалификационной категории, врач-нейрохирург Нейрохирургического отделения № 3 Российского научно-исследовательского нейрохирургического института им. проф. А. Л. Поленова – филиала Федерального государственного бюджетного учреждения «Национальный медицинский исследовательский центр имени В. А. Алмазова» (Санкт-Петербург, Россия);
- Лариса Витальевна Рожченко* – кандидат медицинских наук, врач высшей квалификационной категории, руководитель Научно-исследовательской лаборатории хирургии сосудов головного и спинного мозга Российского научно-исследовательского нейрохирургического института им. проф. А. Л. Поленова – филиала Федерального государственного бюджетного учреждения «Национальный медицинский исследовательский центр имени В. А. Алмазова» (Санкт-Петербург, Россия);
- Саидрахмед Джабраилович Раджабов* – кандидат медицинских наук, врач высшей квалификационной категории, врач-нейрохирург Нейрохирургического отделения № 3 Российского научно-исследовательского нейрохирургического института им. проф. А. Л. Поленова – филиала Федерального государственного бюджетного учреждения «Национальный медицинский исследовательский центр имени В. А. Алмазова» (Санкт-Петербург, Россия);
- Константин Александрович Самочерных* – доктор медицинских наук, профессор Российской академии наук, врач-нейрохирург высшей квалификационной категории Отделения нейрохирургии для детей № 7, директор Российского научно-исследовательского нейрохирургического института им. проф. А. Л. Поленова – филиала Федерального государственного бюджетного учреждения «Национальный медицинский исследовательский центр имени В. А. Алмазова» (Санкт-Петербург, Россия);
- Аркадий Александрович Иванов* – кандидат медицинских наук, врач высшей квалификационной категории, врач-нейрохирург Нейрохирургического отделения № 3 Российского научно-исследовательского нейрохирургического института им. проф. А. Л. Поленова – филиала Федерального государственного бюджетного учреждения «Национальный медицинский исследовательский центр имени В. А. Алмазова» (Санкт-Петербург, Россия).

Information about the authors

Andrey A. Petrov – Cand. of Sci. (Med.), Chief at the Department of Neurosurgery No. 3, Polenov Neurosurgery Institute – the branch of Almazov National Medical Research Centre (St. Petersburg, Russia);

Sergey N. Chudievich – Resident Physician in Neurosurgery, Almazov National Medical Research Centre (St. Petersburg, Russia);

Akhmed S. Mansurov – Neurosurgeon, Postgraduate Student, Almazov National Medical Research Centre (St. Petersburg, Russia);

Sergey A. Goroshchenko – Cand. of Sci. (Med.), Neurosurgeon of the Highest Category, Neurosurgeon at the Department of Neurosurgery No. 3, Polenov Neurosurgery Institute – the branch of Almazov National Medical Research Centre (St. Petersburg, Russia);

Vasily V. Bobinov – Cand. of Sci. (Med.), Neurosurgeon of the Highest Category, Neurosurgeon at the Department of Neurosurgery No. 3, Polenov Neurosurgery Institute – the branch of Almazov National Medical Research Centre (St. Petersburg, Russia);

Egor G. Kolomin – Neurosurgeon at the Department of Neurosurgery No. 3, Polenov Neurosurgery Institute – the branch of Almazov National Medical Research Centre (St. Petersburg, Russia);

Nikita Yu. Tukanov – Neurosurgeon at the Department of Neurosurgery No. 3, Polenov Neurosurgery Institute – the branch of Almazov National Medical Research Centre (St. Petersburg, Russia);

Nikita A. Mamonov – Cand. of Sci. (Med.), Neurosurgeon of the Second Category, Neurosurgeon at the Department of Neurosurgery No. 3, Polenov Neurosurgery Institute – the branch of Almazov National Medical Research Centre (St. Petersburg, Russia);

Larisa V. Rozhchenko – Cand. of Sci. (Med.), Neurosurgeon of the Highest Category, Head at the Research Laboratory of Cerebrovascular Surgery, Polenov Neurosurgery Institute – the branch of Almazov National Medical Research Centre (St. Petersburg, Russia);

Saidakhmed Dzh. Radzhabov – Cand. of Sci. (Med.), Doctor of the Highest Qualification Category, Neurosurgeon at the Neurosurgical Department No. 3, Polenov Neurosurgery Institute – the branch of Almazov National Medical Research Centre (St. Petersburg, Russia);

Konstantin A. Samochnykh – Dr. of Sci. (Med.), Professor of the Russian Academy of Sciences, Neurosurgeon of the Highest Category at the Department of Neurosurgery for Children No. 7, Director, Polenov Neurosurgery Institute – the branch of Almazov National Medical Research Centre (St. Petersburg, Russia);

Arkady A. Ivanov – Cand. of Sci. (Med.), Doctor of the Highest Qualification Category, Neurosurgeon at the Neurosurgical Department No. 3, Polenov Neurosurgery Institute – the branch of Almazov National Medical Research Centre (St. Petersburg, Russia).

Поступила в редакцию 02.12.2025

Поступила после рецензирования 12.02.2026

Принята к публикации 20.03.2026

Received 02.12.2025

Revised 12.02.2026

Accepted 20.03.2026